

# Результаты применения гепарин-содержащего смазывающего средства в лечении синдрома «сухого глаза»

Е.А. Егоров, Т.Б. Романова, Ж.Г. Оганезова, З.У. Тибиева, Д.С. Дзукаева

ФГБОУ ВО «РНИМУ им. Н.И. Пирогова» Минздрава России, Москва

## РЕЗЮМЕ

**Цель:** изучить действие офтальмологического смазывающего средства ПАРИН-ПОС® у пациентов с синдромом «сухого глаза» (ССГ).

**Материал и методы:** в исследование были включены 30 пациентов (60 глаз) в возрасте от 22 до 88 лет, из них 27 женщин и 3 мужчин с ССГ слабой и средней степени тяжести, развившимся на фоне различных глазных заболеваний и состояний. Все пациенты проходили амбулаторное обследование и наблюдение. Исключение составила одна больная, которая из-за тяжелого общего состояния получала лечение и наблюдалась на дому. В работе использовались следующие диагностические методы: сбор жалоб и анамнеза, авторефрактометрия, исследование остроты зрения с коррекцией, тонометрия, биомикроскопия с применением флюоресцеина, определение времени разрыва слезной пленки, тест Ширмера. Обследование пациентов по единой методике проводили до назначения препарата, на 7-й ( $7 \pm 2$  дня) и 28-й ( $28 \pm 2$  дня) день от начала применения препарата. Всем пациентам назначали закладывать мазь ПАРИН-ПОС® в виде полоски 0,5–1 см в конъюнктивальную полость 1 раз в день на ночь в качестве дополнения к уже проводимому лечению ССГ слезозаменителями в каплях.

**Результаты:** полный курс обследований и лечения прошли 26 человек (52 глаза), еще одной больной проводилось лечение на дому, включающее закладывание мази в конъюнктивальную полость 1 раз в день и смазывание кожи вокруг глаз 2 раза в день.

Трое больных (10%) не смогли применять исследуемый препарат из-за усиления симптомов сухости и раздражения глаз и век.

**Выводы:** мазь ПАРИН-ПОС® хорошо переносится пациентами: положительный эффект был достигнут в 90% случаев; у всех пациентов отмечалось ослабление или исчезновение субъективных ощущений; к концу периода наблюдения становилась менее выраженной конъюнктивальная гиперемия, в значительной степени уменьшалось или исчезало окрашивание роговицы и конъюнктивы; отмечалась заметная тенденция к увеличению прочности слезной пленки и возрастанию слезопродукции; мазь оказывает положительное действие на кожу век и лица, снимая чувство раздражения и сухости, способствует заживлению трещин кожи в уголках глаз.

**Ключевые слова:** синдром «сухого глаза», слезная пленка, муциновый слой, слезозаменители, гиалуронат натрия, гепарин, биоадгезия, глазная мазь.

**Для цитирования:** Егоров Е.А., Романова Т.Б., Оганезова Ж.Г. и др. Результаты применения гепарин-содержащего смазывающего средства в лечении синдрома «сухого глаза» // РМЖ. Клиническая офтальмология. 2017. № 3. С. 135–140.

## ABSTRACT

**Results of application of heparin-containing lubricant in the treatment of dry eye syndrome**

Egorov E.A., Romanova T.B., Oganezova J.G., Tibieva Z.U., Dzuakaeva D.S.

Russian National Research Medical University named after N.I. Pirogov, Moscow

**The aim:** to study the action of the ophthalmic lubricant PARIN-POS® in patients with the dry eye syndrome (DES).

**Patients and Methods:** The study included 30 patients (60 eyes) aged 22 to 88 years, 27 women and 3 men, with mild and moderate DES, developed against a background of various eye diseases and conditions. All patients underwent outpatient examination and follow-up. The exception was one patient, who, due to a difficult general condition, received treatment and was observed at home. The following diagnostic methods were used in the work: collection of complaints and anamnesis, autorefractometry, study of visual acuity with correction, tonometry, fluorescein biomicroscopy, determination of tear film rupture time, Schirmer test. The patients were examined by a unified method before the drug administration, on the seventh ( $7 \pm 2$  days) and 28-th ( $2 \pm 2$ ) day from the beginning of the drug application. All patients were assigned to put a strip of 0.5-1 cm of the PARIN-POS® ointment in the conjunctival cavity once a day at night as a supplement to the already conducted treatment of the DES with the artificial tear drops.

**Results:** 26 patients (52 eyes) underwent a complete course of examinations and treatment, one patient was treated at home, including putting the ointment into the conjunctival cavity once a day and lubricating the skin around the eyes 2 times a day.

Three patients (10%) failed to use the drug because of the increased symptoms of dryness and irritation of the eyes and eyelids.

**Conclusions:** PARIN-POS® ointment is well tolerated by patients: a positive effect was achieved in 90% of cases; the subjective sensations weakened or vanished in the all patients. By the end of the observation period, the conjunctival hyperemia became less pronounced, the staining of the cornea and conjunctiva decreased to a great extent or disappeared; there was a noticeable tendency of strengthening the tear film and increasing the tear production. The ointment has a positive effect on the skin of the eyelids and face, removing the feeling of irritation and dryness, promotes the healing of skin cracks in the corners of the eyes.

**Key words:** dry eye syndrome, tear film, mucinous layer, artificial tear, sodium hyaluronate, heparin, bioadhesion, eye ointment.

**For citation:** Egorov E.A., Romanova T.B., Oganezova J.G. et al. Results of application of heparin-containing lubricant in the treatment of dry eye syndrome // RMJ. Clinical ophthalmology. 2017. № 3. P. 135–140.

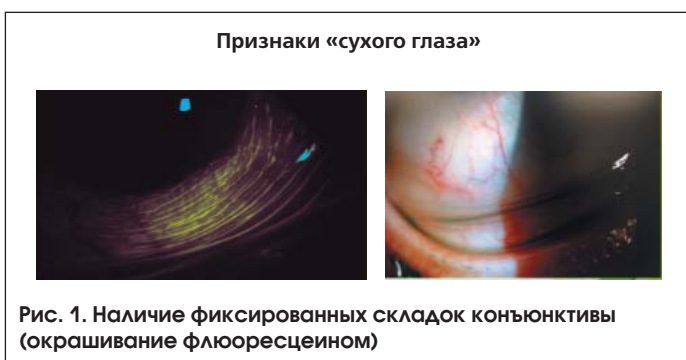За последние два десятилетия проблема «сухого глаза» постоянно обсуждается в научных кругах, в среде практикующих офтальмологов, а также в профессиональных печатных изданиях. Синдром «сухого глаза» (ССГ) проявляется признаками ксероза глазной поверхности, связанного с нарушением стабильности прероговичной слезной пленки. В подавляющем большинстве случаев к офтальмологам обращаются пациенты, у которых развитие ССГ вызвано не системно-органом поражением (синдром Сьегрена), а воздействием многочисленных факторов – внешних и внутренних и их комбинациями (так называемый вторичный «сухой глаз»). Это пациенты, у которых заболевание связано с продолжительной работой за компьютером и с использованием различных электронных гаджетов, нередко в кондиционируемых офисных помещениях; носители мягких контактных линз; пациенты после кераторефракционных, косметических операций и процедур; больные с заболеваниями переднего отрезка глаза и век; больные глаукомой, получающие местную гипотензивную терапию (зачастую несколькими препаратами); пациенты старшей возрастной группы и применяющие разнообразные медикаменты по поводу общих заболеваний. Таким образом, жизнь в современном цивилизованном обществе способствует развитию этого заболевания.

Распространенность ССГ среди населения развитых стран мира колеблется в пределах от 5 до 35%, причем в последние десятилетия отмечается тенденция к ее повышению. Следует отметить, что за последние 30 лет частота выявления ССГ только в европейских странах выросла в 4,5 раза [1].

Лечение данного заболевания комплексное и состоит из назначения местных медикаментозных средств, которые:

- замещают дефицит влаги в конъюнктивальной полости, стабилизируют прероговичную слезную пленку и нормализуют осмолярность слезной жидкости;
- стимулируют выработку компонентов прероговичной слезной пленки;
- оказывают противовоспалительное действие на ткани глазной поверхности;
- поддерживают и корректируют местный и системный иммунитет;
- проводят терапию сопутствующих заболеваний переднего отдела глаза и придатков.

В тяжелых случаях роговично-конъюнктивального ксероза проводится хирургическое лечение, направленное в основном на сохранение влаги в конъюнктивальной полости (обтурация слезных канальцев, конъюнктивальная пластика слезной точки, экстирпация слезного мешка и т. п.) [1, 2].



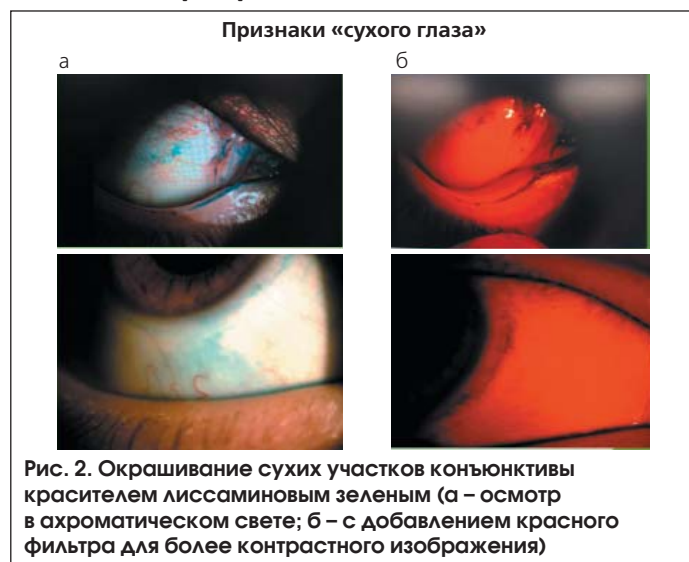В повседневной практике офтальмологи встречаются в большинстве случаев с легкой и средней степенью выраженности ССГ. В связи с этим наиболее часто пациентам проводится местная слезозаместительная терапия, направленная на пополнение дефицита влаги в конъюнктивальной полости и стабилизацию прероговичной слезной пленки.

В настоящее время в России зарегистрировано более 40 препаратов искусственной слезы, эффективное использование которых обусловлено патогенетическим типом и тяжестью клинического течения ССГ [1, 3]. Для хорошей переносимости слезозаместительной терапии предпочтительно использовать лекарственные средства, не содержащие консерванты и буферные системы, которые могут оказать токсико-аллергическое действие на глазную поверхность.

Среди большого разнообразия представленных на офтальмологическом рынке препаратов искусственной слезы следует отметить продукцию компании «УРСАФАРМ» («УРСАФАРМ Арцнаймиттель ГмбХ», Германия). Препараты ХИЛО-КОМОД<sup>®</sup>, ХИЛОМАКС-КОМОД<sup>®</sup>, ХИЛОЗАР-КОМОД<sup>®</sup> и ХИЛОПАРИН-КОМОД<sup>®</sup>, созданные на основе гиалуроновой кислоты (ГК), отличаются терапевтической эффективностью и хорошей переносимостью пациентами с ССГ. Благодаря уникальному строению мультидозового флакона-капельницы системы «КОМОД<sup>®</sup>» (COMOD<sup>®</sup> – англ. аббревиатура от Continuous Mono Dose – «непрерывная монодоза»), обеспечивающей герметичность флакона, препараты не содержат консервантов и могут храниться до 6 мес. с момента открытия флакона [4].

ХИЛО-КОМОД<sup>®</sup> содержит 0,1% водный стерильный раствор гиалуроната натрия (ГН) и предназначен для ежедневного использования при проявлении ощущения сухости, инородного тела, жжения в глазах, для увлажнения передней поверхности глаза после офтальмохирургических операций, при повреждениях и травмах роговицы, длительном лечении антиглаукомными препаратами, для устранения дискомфорта при ношении контактных линз [5, 6].

Концентрация ГН в составе препарата ХИЛОМАКС-КОМОД<sup>®</sup> увеличена в 2 раза и составляет 0,2%, что придает ему большую вязкость для оказания более пролонгированного увлажняющего действия на переднюю поверхность глаза. Препарат совместим со всеми типами кон-



тактных линз. Показано применение при среднетяжелых и тяжелых формах ССГ.

ХИЛОЗАР-КОМОД® представляет собой комбинацию водного 0,1% раствора натриевой соли ГК и декспантенола (провитамин В<sub>5</sub>). Декспантенон оказывает дополнительное увлажняющее действие, способствует восстановлению эпителия – естественного защитного барьера роговицы и ускорению заживления повреждений роговицы после травм, операций, перенесенных глазных заболеваний.

ХИЛОПАРИН-КОМОД®, помимо 0,1% раствора ГН, содержит гепарин. Его химическая структура схожа со структурой муцина, он обладает высокой способностью к адгезии, хорошо связывает и удерживает молекулы воды, потенцируя действие ГН. В исследованиях гепарина и его производных показано, что он обладает противовоспалительными и иммуномодулирующими свойствами [7]. Клинические исследования по оценке эффективности раствора ХИЛОПАРИН-КОМОД® у больных с поражением переднего отдела глаза, испытывающих ощущение сухости и страдающих хроническим конъюнктивитом, послеоперационным раздражением глаза, кератопатиями различной этиологии, ожогами, субконъюнктивальными кровоизлияниями, показали его хорошую переносимость и терапевтическую эффективность [8, 9].

Для удержания слезной пленки на поверхности роговицы и сохранения ее стабильности у пациентов с ССГ необходимо стимулировать выработку муцинов. Этому способствует препарат Вита-ПОС® («УРСАФАРМ Арцнайmittel GmbH», Германия). Он содержит в 1 г 250 МЕ ретинола пальмитата на мазевой основе. Препарат стимулирует дифференцировку

бокаловидных клеток конъюнктивы, продуцирующих водорастворимые муцины слезной пленки [1].

Мазь ПАРИН-ПОС® находится в обращении на европейском рынке с 2011 г., а аналогичный препарат ГЕПАРИН-ПОС® – с 1974 г. Исследователи и потребители отмечают очень хорошую переносимость препарата и отсутствие значительных нежелательных явлений.

ПАРИН-ПОС® представляет собой стерильную глазную мазь, в 1 г которой содержится 1300 МЕ гепарина животного происхождения. Дополнительно содержит стандартные ингредиенты глазных мазей: жидкий парафин, ланолин и белый вазелин (не содержит воды и консервантов). Препарат расфасован по 5 г в алюминиевые тубы.

Препарат ПАРИН-ПОС® рекомендуется применять 1 раз в сутки на ночь, вводя полоску ~0,5 см в конъюнктивальную полость. После нескольких медленных морганий мазь равномерно распределяется по поверхности глаза.

Stave и Guthoff (1999), изучая действие офтальмологических препаратов с помощью лазерного сканирующего конфокального микроскопа, получили результат и продемонстрировали, что мази удерживаются в глазу 6–8 ч, гели – 1–2 ч, а жидкие офтальмологические средства обнаруживаются в слезной пленке в течение всего 30 мин [10].

Гепарин является глюкозаминогликаном, как и соединения слоя слизистой оболочки на поверхности глазного яблока. Гепарин является не однородным веществом, а смесью анионных полиэлектролитов с неразветвленной цепью, с большим количеством сульфатных эфиров. Эта химическая структура аналогична структуре муцинов, находящихся на поверхности глаза. Эти муцины состоят из

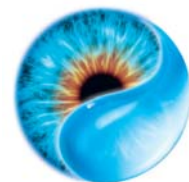


Arzneimittel GmbH

Ваш эксперт в решении проблем «сухого глаза»

Уже более 10 лет инновационные продукты для увлажнения глаз

HYLO®  
ЗАБОТА О ГЛАЗАХ



	Постоянное использование		Защита в ночное время	Бережный уход и восстановление		
	<b>ХИЛО-КОМОД®</b>	<b>ХИЛОМАКС-КОМОД®</b>	<b>Вита-ПОС®</b>	<b>ХИЛОЗАР-КОМОД®</b>	<b>ХИЛОПАРИН-КОМОД®</b>	<b>ПАРИН-ПОС®</b>
	Лидер продаж в Германии*	Длительное интенсивное увлажнение	Защита ваших глаз в ночное время	Увлажнение глаз и заживление повреждений	Увлажнение и восстановление	Защищает и поддерживает роговицу, конъюнктиву и веки
Индивидуальное решение для каждого пациента						
	Препарат года с 2007 по 2015 в Германии**	Высокая концентрация и высокая вязкость	Улучшает свойства слезной пленки	Дневной уход. Вместо мази в течение дня	Уход при раздражении роговицы и конъюнктивы	Бережная помощь при раздражении глаз
Состав	0,1% гиалуроновая кислота	0,2% гиалуроновая кислота	Витамин А	0,1% гиалуроновая кислота + декспантенол	0,1% гиалуроновая кислота + гепарин	Гепарин
Использование	При легких и умеренных формах синдрома «сухого глаза»; до и после хирургического лечения	При тяжелых формах синдрома «сухого глаза»	Ночной уход при всех формах синдрома «сухого глаза»	При легких и умеренных формах синдрома «сухого глаза», способствует заживлению повреждений глазной поверхности	При легких и умеренных формах синдрома «сухого глаза», включая хроническое воспаление роговицы	24-х часовая быстрая и надежная защита от раздражения глаз
	До 3-й степени сухости	1-4 степень сухости	1-4 степень сухости	До 3-й степени сухости	До 3-й степени сухости	1-4 степень сухости

мукополисахаридов, гликопротеидов, белковых и глюкозаминовых гликанов. Таким образом, гепарин поддерживает физиологическую функцию муцина, защищающего поверхность эпителия роговицы и уменьшающего поверхностное натяжение слезной пленки, которая затем легко растекается по поверхности глаза.

Во время сна или в бессознательном состоянии у человека (во время наркоза при хирургических вмешательствах) резко снижается слезопродукция. В этот период требуется непрерывная защита эпителия роговицы и конъюнктивы от высыхания. Применение глазных мазей является эффективным способом защиты глазной поверхности с помощью создания устойчивой и хорошо переносимой пленки в течение всего периода сна. Муциноподобная химическая структура гепарина обеспечивает биоадгезивные свойства, сохранение его пленки и легкость распределения мази по поверхности роговицы и конъюнктивы.

Другой областью применения мази ПАРИН-ПОС® является уход за кожей вокруг глаз. Стандартные дерматологические мази не пригодны для нанесения на кожу вокруг глаз, т. к. их соединения часто раздражают глаза и не являются стерильными. Некоторые кожные заболевания, такие как нейродермит и экзема, могут вызвать изменение (гиперемия, сухость, болезненные трещины) кожи лица и век, сильный зуд и чувство жжения. Применение глазной

мази с муциноподобными свойствами способствует облегчению симптомов заболевания.

Следует отметить, что гепарин, имея большую молекулярную массу, способен попадать в достаточном количестве в системный кровоток только после парентерального введения. Антикоагуляционный эффект гепарина имеет место при его поступлении в систему кровообращения. Поскольку неповрежденная роговица является очень эффективным барьером даже при субконъюнктивальном введении офтальмологического средства, содержащего гепарин натрия, крайне маловероятно, что он, пусть в небольших количествах, станет системно доступным. В соответствии с намеченной целью применения мази ПАРИН-ПОС®, проникновение гепарина в кровеносную систему не является необходимым [10].

Компания «УРСАФАРМ» в преддверии вывода на российский рынок нового препарата – глазной мази ПАРИН-ПОС® поручила провести в нашей клинике клиническое исследование, целью которого стало изучение действия данного препарата у пациентов с ССГ.

**Материал и методы**

В исследуемую группу были включены 30 пациентов (60 глаз) в возрасте от 22 до 88 лет, из них 27 женщин и 3 мужчин с различными глазными заболеваниями и со-

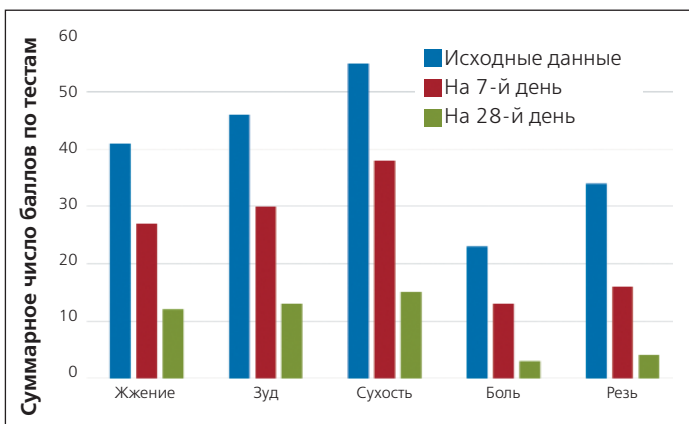


Рис. 3. Динамика субъективных ощущений в зависимости от продолжительности лечения (пациенты оценивали жжение, зуд, сухость, боль при открывании глаз утром, резь по 5-балльной шкале)

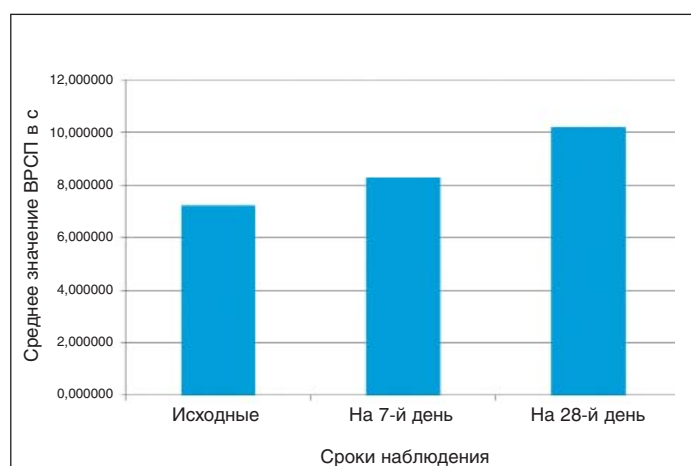


Рис. 5. Изменение показателя времени разрыва слезной пленки в ответ на проводимое лечение

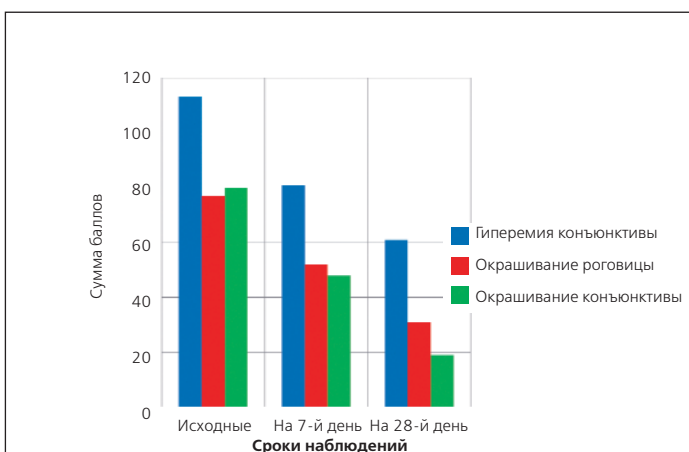


Рис. 4. Динамика биомикроскопических признаков в результате проведенного лечения

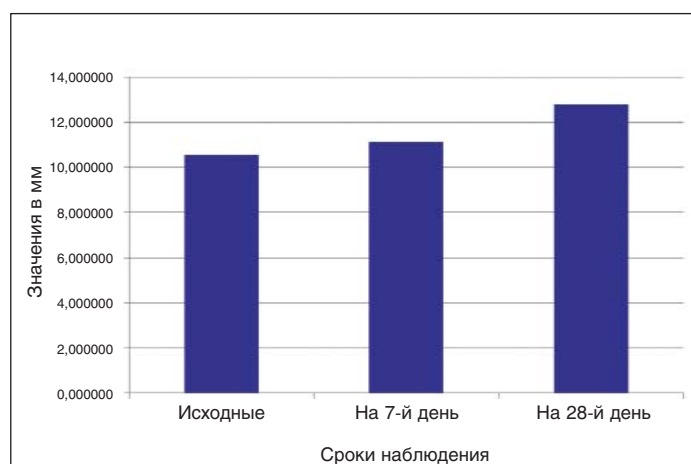


Рис. 6. Изменение теста Ширмера в ответ на проведенное лечение



стояниями. Все пациенты, за исключением одной больной, проходили амбулаторное обследование и наблюдение.

У всех исследуемых имел место ССГ слабой и средней степени выраженности. Помимо ССГ распределение по нозологиям было следующим:

- больные глаукомой – 8 человек, глаукомный процесс компенсирован хирургическим лечением не ранее 1 года назад и/или гипотензивными препаратами различных фармацевтических групп;

- пациенты с аметропией всех степеней, начальной и незрелой катарактой – 11 человек (миопия высокой степени – 4, гиперметропия слабой степени – 1, все они с периферической витреохориоретинальной дистрофией, леченной лазером не ранее 6 мес. назад), среди них 4 пациентки носят мягкие контактные линзы: 2 – гидрогелевые ежемесячной замены, 2 – силикон-гидрогелевые 2-недельной замены;

- пациенты с хроническими блефаритами – 6 человек;
- больные с артефакциями, «сухой» формой возрастной макулярной дегенерации, хроническим блефаритом – 4 человека (хирургическое лечение проводили не ранее 1 года назад);

- выраженная сухость кожи (обезвоживание, прием препаратов) отмечалась у 1 больной, находящейся на постельном режиме в связи с общим заболеванием.

В работе использовались следующие **диагностические методы**:

- сбор жалоб и анамнеза;
- авторефрактометрия (Topcon, KR 8900);
- исследование остроты зрения с коррекцией;
- тонометрия (бесконтактный тонометр (Tomey, Non-Contact Tonometer, FT-1000) и тонометр Маклакова весом 10 г);
- биомикроскопия с применением флюоресцеина (FLUO Strips, ContaCare, India);
- тест Ширмера I (Sterile Tear Flo Test Strips, HUB Pharmaceuticals, LLC).

Во время беседы с пациентом выясняли наличие жалоб на жжение, зуд, сухость, боль при открывании глаз утром, резь в глазах и, если есть, другие неприятные ощущения.

При проведении **биомикроскопии** оценивали степень выраженности конъюнктивальной гиперемии,

окрашивания роговицы и конъюнктивы по шкале Эфрона [11].

Исследовали **время разрыва слезной пленки** в секундах с применением флюоресцеина [2].

Проводили **тест Ширмера I** – оценку смачивания фильтровальной бумаги за 5 мин в мм [13].

При диагностике ССГ обращали внимание на наличие параллельных краю нижнего века фиксированных складок конъюнктивы (рис. 1) и прокрашивание участков конъюнктивы красителем лиссаминовым зеленым (Lissamine Green Ophthalmic Strips, ContaCare, India) (рис. 2).

Всем пациентам назначали закладывать мазь ПАРИН-ПОС® в виде полоски 0,5–1 см в конъюнктивальную полость 1 раз в день на ночь в качестве дополнения к проводимому уже лечению «сухого глаза» слезозаменителями в каплях.

Обследование пациентов по единой методике проводили до назначения препарата, на 7-й (7±2 дня) и 28-й (28±2 дня) день от начала применения препарата.

**Статистическая обработка.** Для оценки результатов качественных признаков были рассмотрены средние значения показателей для всей группы пациентов по каждому дню контроля. За рабочую гипотезу было принято, что применение мази ПАРИН-ПОС® дает положительный результат. С целью подтверждения статистической достоверности представленных результатов исследования были проведены расчеты с помощью непараметрических критериев, в частности критерия Уилкоксона [12]. Рассчитывались рабочие разности балльных показателей, которые ранжировались в соответствии с требованиями методики подсчета критерия Уилкоксона, в частности Т-показатель, который сравнивался с рассчитанным ранее предельным значением этого показателя для уровня значимости  $p < 0,05$ .

### Результаты

Полное обследование и курс лечения прошли 26 человек (52 глаза). Лечение продолжалось в течение 1 мес. или несколько дольше (на сколько хватало одного тюбика мази ПАРИН-ПОС®).

**Таблица 1. Результаты обследования и лечения пациентов с ССГ**

№ п/п	Наименование симптомов и признаков / Показатели *	Продолжительность исследования			Тэкспер.** (1-й и 28-й день)
		1-й день (M±SD)	7±2 дня (M±SD)	28±2 дня (M±SD)	
1.	Жжение	1,57±1,238	1,04±0,999	0,46±0,706	144
2.	Зуд	1,77±1,450	1,15±1,223	0,50±0,707	137
3.	Сухость	2,11±1,451	1,46±1,070	0,58±0,703	142
4.	Боль при открывании глаз утром	0,88±1,032	0,50±0,707	0,11±0,326	178
5.	Резь	1,31±0,970	0,61±0,752	0,15±0,368	171
6.	Гиперемия конъюнктивы	2,18±0,706	1,58±0,574	1,17±0,879	182,5
7.	Окрашивание роговицы	1,48±1,146	1,00±0,950	0,60±0,533	200
8.	Окрашивание конъюнктивы	1,54±1,196	0,92±0,967	0,36±0,561	158
9.	Время разрыва слезной пленки (с)	7,21±2,080	8,29±2,600	10,21±2,554	–
10.	Тест Ширмера (мм)	10,56±7,091	11,15±6,521	12,79±5,915	–

\* Показатели с 1 по 8 выражаются в условных единицах от 0 до 4 в зависимости от степени выраженности.

\*\* Тэкспериментальное > Критического (=110), что соответствует правильности принятой гипотезы [12].

Кроме этих пациентов, еще одна больная (27-я) в связи с особым статусом проходила курс лечения по индивидуальной программе.

**Больная С., 88 лет.** Жалобы на раздражение кожи век (сухость и гиперемия), резь в глазах, особенно в уголках глаз, а также на затруднение и болезненность открывания глаз после сна. Больная прикована к постели (причина – общее заболевание). Мазь ПАРИН-ПОС® использовалась для смазывания кожи век, уголков глаз 2 раза в день, для закладывания в конъюнктивальную полость обоих глаз на ночь. Помимо мази больной продолжали закапывать препараты искусственной слезы 5–6 раз в день. Через 3 дня после начала лечения значительно уменьшилось раздражение кожи век и уголков глаз, стало легче открывать глаза после сна. Через 7 дней после начала лечения раздражение кожи век и глаз перестало беспокоить больную. Поддерживающую терапию продолжали в течение 1 мес.: смазывание кожи век 1 раз в день через день и закладывание мази в конъюнктивальную полость на ночь ежедневно, препараты искусственной слезы стали закапывать 3 раза в день. В результате лечения кожа век приобрела здоровый вид, а жалобы на сухость глаз прекратились. Частота закапывания слезозаменителей уменьшилась до 2 раз в день.

Оставшиеся три пациентки 65, 73 и 78 лет, первоначально включенные в исследование, в течение первых дней применения исследуемой мази (от 3 до 5 дней) стали испытывать сильный зуд, появились отек, покраснение век и глазных яблок. Использование мази ПАРИН-ПОС® было прекращено, негативные явления постепенно регрессировали.

Результаты обследования и лечения пациентов с ССГ (26 человек, 52 глаза) представлены в таблице 1.

Полученные данные свидетельствуют о позитивных изменениях субъективных ощущений за период лечения, отмечается достоверное снижение степени выраженности характерных для ССГ жалоб ( $p < 0,05$ ). На рисунке 3 наглядно представлены указанные изменения. Другие жалобы (не вошедшие в таблицу), например, слезотечение на улице в ветреную погоду, чувство инородного тела также становились слабее к 7-му дню и исчезли к концу периода наблюдения.

По данным биомикроскопии гиперемия конъюнктивы, степень окрашивания флюоресцеином конъюнктивы и роговицы также имеют положительную динамику: почти в 2 раза уменьшилась конъюнктивальная гиперемия и более чем в 2 раза – окрашивание роговицы и конъюнктивы после лечения ( $p < 0,05$ ). Результаты изменения этих признаков представлены в диаграммах на рисунке 4.

Наконец, два количественных показателя – ВРСР (с) и тест Ширмера (мм) заметно возросли к окончанию лечения: на 3 с (по средней) увеличилось ВРСР, дойдя до нижней границы нормы, и на 2,2 мм увеличилась смачиваемость полосок при проведении теста Ширмера. Следует отметить, что при проведении последнего у некоторых пациентов имела место реакция гиперсекреции (рефлекторный выброс слезы в 9,6% случаев) при раздражении роговицы фильтровальной бумагой независимо от дня исследования. Низкая воспроизводимость тестов Ширмера I и, особенно, Ширмера II (с использованием анестетика) описана в литературе [1, 13]. Но, несмотря на этот факт, выявлена общая тенденция к улучшению слезопродукции. На рисунках 5 и 6 наглядно показана динамика указанных изменений.

Все пациенты хотели продолжать лечение.

На основании результатов исследования можно сделать следующие **выводы**:

1. Мазь ПАРИН-ПОС® хорошо переносится пациентами, положительный эффект зафиксирован в 90% случаев.
2. У всех прошедших исследование отмечалось ослабление или исчезновение субъективных ощущений.
3. К концу наблюдения становилась заметно слабее конъюнктивальная гиперемия, в значительной степени уменьшалось или исчезало окрашивание роговицы и конъюнктивы.
4. Отмечалась заметная тенденция к увеличению прочности слезной пленки и возрастанию слезопродукции.
5. Мазь оказывает положительное действие на кожу век и лица, устраняя чувство раздражения и сухости, способствует заживлению трещин кожи в уголках глаз.

Таким образом, мазь ПАРИН-ПОС® при местном применении снимает или значительно ослабляет негативные симптомы и признаки ССГ и рекомендуется к использованию в офтальмологии в качестве основного или дополнительного средства его лечения.

### Литература

1. Бржеский В.В., Егорова Г.Б., Егоров Е.А. Синдром «сухого глаза» и заболевания глазной поверхности: клиника, диагностика, лечение. М.: ГЭОТАР-Медиа, 2016. 464 с. [Brzhesky V.V., Egorova G.B., Egorov E.A. «Dry eye» syndrome and diseases of the eye surface: clinical picture, diagnosis, treatment. M.: GEOTAR-Media, 2016. 464 p. (in Russian)].
2. Бржеский В.В., Сомов Е.Е. Роговично-конъюнктивальный ксероз (диагностика, клиника, лечение). 2-е изд., перераб. и доп. СПб.: Левша, 2003. 120 с. [Brzhesky V.V., Somov E.E. Corneal conjunctival xerosis (diagnosis, clinical picture, treatment). 2nd ed., Rev. and suppl. St. Petersburg: Levsha, 2003. 120 p. (in Russian)].
3. Бржеский В.В. Принципы назначения препаратов «искусственной слезы» больным с различными формами синдрома «сухого глаза» // Современные проблемы офтальмологии: Сборник научных статей. СПб.: Пиастр, 2007. С. 235–237. [Brzhesky V.V. Principles of prescribing «artificial tears» to patients with various forms of the «dry eye» syndrome // Modern problems of ophthalmology: Collection of scientific articles. St. Petersburg: Piastir, 2007. P. 235–237 (in Russian)].
4. Мальханов В.Б., Шевчук Н.Е. Синдром «сухого глаза»: диагностика, патогенез, лечение // Восток – Запад 2011: Сборник научных трудов научно-практической конференции по офтальмохирургии с международным участием / под ред. профессора М.М. Бикбова. Уфа, 2011. С. 330 [Malkhanov V.B., Shevchuk N.E. «Dry eye» syndrome: diagnostics, pathogenesis, treatment // East – West 2011: Collection of scientific works of scientific-practical conference on ophthalmic surgery with international participation. Edited by Prof. M.M. Bikbova. Ufa, 2011. P. 330 (in Russian)].
5. Егоров Е.А., Романова Т.Б. Влияние состава слезозаменителей на эффективность и переносимость терапии при синдроме «сухого глаза» // РМЖ. Клиническая офтальмология. 2016. № 3. С. 151–154 [Egorov E.A., Romanova T.B. The effect of the composition of the artificial tear on the efficacy and tolerability of the «dry eye» syndrome therapy // RMJ. Clinical ophthalmology. 2016. № 3. P. 151–154 (in Russian)].
6. Королева И.А., Оганезова Ж.Г., Егоров Е.А. Оптимизация выбора препаратов слезозаместительной терапии при синдроме «сухого глаза» // РМЖ. Клиническая офтальмология. 2016. № 4. С. 227–231 [Koroleva I.A., Oganezova Zh.G., Egorov E.A. Optimization of the choice of the drugs for artificial tear therapy of the «dry eye» syndrome // RMJ. Clinical ophthalmology. 2016. № 4. P. 227–231 (in Russian)].
7. Mousavi S., Moradi M., Khorshidahmad T., Motamedi M. Anti-Inflammatory Effects of Heparin and Its Derivatives: A Systematic Review // Adv. Pharmacol. Sci. 2015. Article ID 507151. doi: 10.1155/2015/507151.
8. Егоров Е.А., Романова Т.Б., Кац Д.В. и др. Применение раствора Хилопарин-КОМОД® в офтальмологической практике (пилотное исследование) // РМЖ. Клиническая офтальмология. 2014. № 4. С. 207–212. [Egorov E.A., Romanova T.B., Katz D.V. et al. Application of the solution Hylo-parin-COMOD® in ophthalmological practice (pilot study) // RMJ. Clinical ophthalmology. 2014. № 4. P. 207–212 (in Russian)].
9. Ткаченко Н.В., Астахов С.Ю. Опыт применения Хилопарина в клинической практике // Офтальмологические ведомости. 2014. Т. VII. № 4. С. 53–62 [Tkachenko N.V., Astakhov S. Yu. Experience of using «Hiloparin» in clinical practice // Ophthalmological sheets. 2014. Vol. VII. № 4. P. 53–62 (in Russian)].
10. Гросс Д., Текстер А. Отчет о биологической оценке и клинической оценке препарата ПАРИН-ПОС®. Редакция 005 / пер. с англ. и нем. яз. 2015. 26 с. [Gross D., Tekster A. Report on the biological evaluation and clinical assessment of the drug PARIN-POS. Edition 005 / Translation from English and German. 2015. 26 p. (in Russian)].
11. Efron N. Grading Scales for contact lens complications. Ophthalmic Physiol. Opt. 1998. Vol. 18. P. 182–186.
12. Гланц С. Медико-биологическая статистика. М.: Практика, 1999. 400 с. [Glantz S. Medico-biological statistics. M.: Practice, 1999. 400 p. (in Russian)].
13. Clinch T.E., Benedetto D.A., Felberg N.T., Laibson P.R. Schirmer's Test-A Closer Look. Arch Ophthalmol 1983. Vol. 101. P. 1383–1386.